СВОЕВРЕМЕННОСТЬ ДИАГНОСТИКИ РЕТИНОБЛАСТОМЫ ПРИ РАЗЛИЧНЫХ КЛИНИЧЕСКИХ ПРОЯВЛЕНИЯХ

ЯНЧЕНКО Т.В.[1], ГРОМАКИНА Е.В.[2]

1ГБУЗ КО «Кемеровская областная клиническая офтальмологическая больница», Кемерово, Россия
2 ФГБОУ ВО «Кемеровский государственный медицинский университет» Минздрава России, Кемерово, Россия

ORIGINAL ARTICLE

TERMS OF RETINOBLASTOMA DIAGNOSIS IN PATIENTS WITH DISTINCT SIGNS AND SYMPTOMS

TATIANA V. YANCHENKO[1], ELENA V. GROMAKINA[2]

[1]Kemerovo Regional Clinical Ophthalmological Hospital (22a, Oktyabr'skiy Prospekt, Kemerovo, 650066), Kemerovo, Russian Federation
[2]Kemerovo State Medical University (22a, Voroshilova Street, Kemerovo, 650056), Kemerovo, Russian Federation

Резюме

Цель. Изучить особенности диагностики ретинобластомы (РБ) при различных клинических проявлениях заболевания.

Материалы и методы. Данное исследование было основано на изучении ретроспективных и материалов 58 пациентов (77 глаз) с диагнозом РБ, диагностированных за тридцатилетний период (1984 по 2013 гг.). Были проанализированы данные амбулаторных карт «История развития ребёнка» (форма 112-у), медицинских карт стационарного больного (форма 003/у) и учётных карт пациентов отделения Сложного глазного протезирования ГБУЗ КО «Кемеровской областной клинической офтальмологической больницы» за весь период исследования.

Результаты. Анализ случаев ретинобластомы выявил несколько факторов несвоевременности диагностики заболевания. Временной интервал задержки установления диагноза РБ в среднем составил 3,4 (95% ДИ 2,13 – 4,70) месяца. Средний возраст пациентов на момент постановки диагноза в 1,4 раза превышал возраст на момент появления первых симптомов заболевания (p = 0,001). В результате несвоевременности диагностики, превалировали пациенты, выявленные преимущественно в Т3, Т4 стадиях опухолевого процесса – 64%.

Заключение. Полученные результаты подтверждают необходимость проведения комплекса мероприятий, направленных на раннюю диагностику РБ с первых дней жизни ребёнка. Сформулирован клинико-диагностический алгоритм раннего выявления ретинобластомы.

Ключевые слова: ретинобластома, злокачественные новообразования, лейкокория, вторичное косоглазие.

English ▶

Abstract

Aim: To study the features of retinoblastoma (Rb) diagnosis in patients with different signs and symptoms.

Materials and Methods: We investigated case histories of 58 patients (77 eyes) with Rb (1984-2013).

Results: Average delay in diagnosis of Rb was 3.4 (95% CI 2.13–4.70) months. Average age of patients at diagnosis was 1.4-fold higher than at onset of symptoms (p = 0.001).The majority of patients (64%) had T3 and T4 stages according to the TNM classification.

Conclusions: The results confirm the need in the measures aimed at early diagnosis of Rb within the first days of life. We suggest clinical and diagnostic algorithm for early detection of Rb.

Keywords: retinoblastoma, malignant neoplasm, leukocoria, secondary strabismus

Введение

Ранняя диагностика ретинобластомы (РБ) у детей является важной проблемой офтальмологии, которая обусловлена достаточно редкой встречаемостью заболевания [1, 2, 3, 4, 5, 6], ранним возрастом пациентов [4, 5, 7, 8, 9], разнообразием клинических проявлений и сходством с целым рядом патологических состояний стекловидного тела и сетчатки [4, 5, 6, 7, 8]. Начальные изменения диагностируются крайне редко [9]. Самыми частыми симптомами заболевания на момент постановки диагноза являются лейкокория (свечение зрачка) и косоглазие [3, 10, 11, 12, 13, 14, 15]. Проявления и симптомы заболевания коррелируют с локализацией опухолевого очага и со степенью распространения опухолевого процесса внутри глазного яблока [9, 10, 11]. Характерные специфические признаки зависят от размера и локализации опухоли.

Причинами поздней диагностики РБ, по данным исследований российских авторов, является в первую очередь: отсутствие онкологической настороженности среди педиатров и детских офтальмологов, соответственно низкое выявление заболевания на профилактических осмотрах – 13%, скрытое течение РБ – 61%, позднее обращение в медицинские учреждения – 19% [10].

Своевременная диагностика позволяет вовремя назначить адекватную терапию, обеспечив улучшение органосохраняющего и функционального прогноза для пациента.

Цель исследования

Изучить особенности диагностики ретинобластомы при различных клинических проявлениях заболевания.

Материалы и методы

Данное исследование было основано на изучении ретроспективных и текущих материалов 58 пациентов (77 глаз) с диагнозом РБ, из которых 32 мальчика и 26 девочек, в возрасте от 21 дня до 4 лет 11 месяцев. Период исследования с 1984 по 2013 гг. включает тридцать лет. Были проанализированы данные амбулаторных карт «История развития ребёнка» (форма 112-у), медицинских карт стационарного больного (форма 003/у) и учётных карт пациентов отделения Сложного глазного протезирования ГБУЗ КО «Кемеровской областной клинической офтальмологической больницы» за весь период исследования.

Результаты исследований представлены в виде M (95% ДИ), где M – среднее значение, а 95% ДИ – 95% доверительный интервал. Различия признавались статистически значимыми при вероятности справедливости нулевой гипотезы менее 5% ($p<0,05$). Статистический анализ результатов исследования строился с учётом характера распределения полученных данных, использовали непараметрические методы статистической обработки данных. Статистическая значимость различий в показателях, относящихся к одной и той же выборке, определялась по критерию Вилкоксона для парных сравнений зависимых групп. Для анализа взаимосвязи двух признаков использовали непараметрический корреляционный анализ по Спирмену.

Результаты и обсуждение

Частота случаев заболевания и их процентное соотношение в различных возрастных группах были неоднородными: в возрасте от 0 до 12 мес. - 28 пациентов (48%), от 13 до 24 мес. – 10 (17%), от 25 до 36 мес. – 15 (26%), старше 36 мес. – 5 (9%). В 91% всех случаев диагноз РБ был выставлен в возрасте до трёх лет. Лидировали дети первого года жизни. Максимальный возраст ребёнка 4 года 11 месяцев (монолатеральная форма), минимальный – 21 день (билатеральная форма). Средний возраст пациентов на момент постановки диагноза составил 19,03 месяцев (95% ДИ 15,24 – 22,83): у детей с двусторонней РБ – 9,0 месяцев (95% ДИ 4,8 – 13,20), с односторонней РБ – 23,9 месяцев (95% ДИ 19,32 – 28,53). Соответственно, из-за малого возраста пациентов первые симптомы заболевания, такие как снижение зрения, либо изменения полей зрения, не замечались ни родителями, ни окружающими ребёнка.

Клиническая картина РБ зависела от многих факторов: размера опухоли, её локализации, характера роста и стадии развития опухолевого процесса.

Рисунок 1. Первичные клинические признаки (%) проявления ретинобластомы (n=58 пациентов)

Figure 1. Primary clinical signs (%) of retinoblastoma (n = 58)

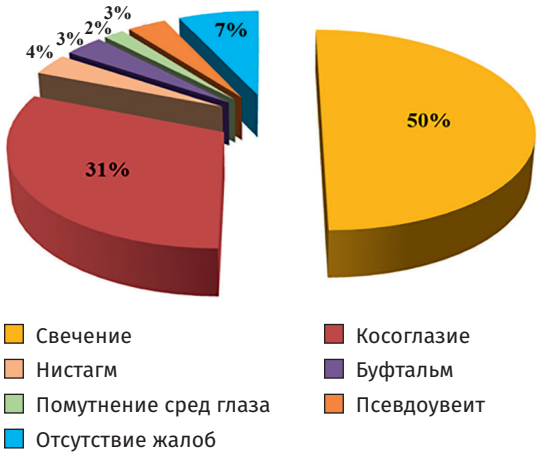

Рисунок 2. Частота встречаемости (%) клинических признаков РБ у пациентов на момент постановки диагноза (n = 58 пациентов)

Figure 2. Frequency of Rb clinical signs (%) in patients at diagnosis (n = 58)

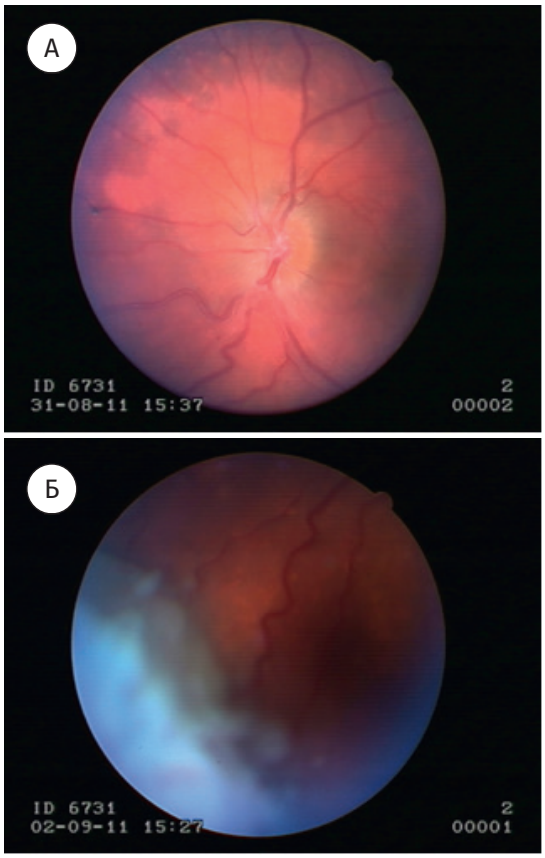

Рисунок 3 А,Б. Пациентка Ш., 4 года 6 мес. Диагноз: Ретинобластома монолатеральная левосторонняя T2N0M0. Вторичная левосторонняя эзотропия

А – офтальмоскопическая картина центральных отделов глазного дна

Б – офтальмоскопическая картина периферического отдела глазного дна

Figure 3. Patient S., 4 years 6 months-old. Ds: Retinoblastoma, unilateral, left-sided, T2N0M0. Secondary left-sided esotropia. A) Ophthalmoscopy of the central fundus; B) Ophthalmoscopy of the peripheral fundus

Первые признаки заболевания, на которые обратили внимание родители, родственники детей, педиатры, офтальмологи были разнообразные (рисунок 1).

Из предоставленных данных на диаграмме, видно, что клинические проявления РБ, на которые чаще всего обращали внимание окружающие, являлось косоглазие, реже – свечение зрачка.

Сроки обращения пациентов в лечебные учреждения по месту жительства с момента появления первых проявлений заболевания имели широкий диапазон – от 2-хнедель до 24-х месяцев. Среднее значение данного временного промежутка составило – 3,41 (95% ДИ 2,13 – 4,70) мес., при монолатеральной форме – 3,67 (95% ДИ 2,16 – 5,17) мес., при билатеральной форме заболевания – 2,89 (95% ДИ 0,26 – 5,52) мес.

За временной промежуток, прошедший с момента появления первых признаков опухоли до обращения пациентов в лечебные учреждения, заболевание прогрессировало. Соответственно, клинические проявления РБ на момент постановки диагноза были уже другими. Клинические проявления РБ, такие как лейкокория и косоглазие, сохраняли своё лидерство, но уже в других соотношениях. Свечение зрачка отмечалось уже у половины пациентов (рисунок 2).

При более развитых стадиях заболевания выявляли помутнения сред глаза, явления псевдоувеита, буфтальм.

Анализ сроков обращения детей с момента появления первых признаков до установления диагноза РБ и, соответственно, получения квалифицированной специализированной помощи показал, что часть детей наблюдались и проходили лечение по месту жительства с другими «псевдо-диагнозами». Гиподиагностика была обусловлена разнообразием клинических "масок" заболевания, что первоначально не всегда приводило к правильной тактике ведения пациентов.

У наибольшего количества детей – 25 человек, первые жалобы были на косоглазие. Временной промежуток от момента появления первых жалоб до постановки правильного клинического диагноза являлся самым большим – до 24-х месяцев. Среднее значение данного показателя составило 4,3 (95%ДИ 1,89 – 6,67) месяца. При обращении к врачу данное состояние не всегда сразу расценивали правильно, откладывая осмотр глазного дна в условиях медикаментозного мидриаза на более поздние сроки,

когда будет исследоваться рефракция с целью назначения очков. Периферическая локализация первичного очага, особенно малых размеров, вызывала диагностические трудности. Пациентка, данные которой приведены на рисунке 3А, Б в течение 6 месяцев наблюдалась у офтальмолога по месту жительства с «псевдодиагнозом»: Эзотропия неаккомодационная левосторонняя. Гиперметропия слабой степени справа, средней степени слева.

Появление косоглазия, как клинического симптома ретинобластомы, обусловлено локализацией опухолевого процесса в центральных отделах глазного дна и отсутствием зрительной фиксации. Опухоли в центральных отделах глазного дна в условиях медикаментозного мидриаза были обнаружены офтальмологами без затруднений при осмотре маленьких пациентов (рисунок 4 А,Б).

У 19 пациентов с классическим клиническим симптомом – свечение зрачка (рисунок 5 А,Б) диагностика заболевания, в силу ряда причин, в среднем затягивалась на 3,0 (95%ДИ 1,52 – 4,48) месяца.

При симптоме «красного глаза», временной промежуток от момента появления первых признаков заболевания до постановки правильного клинического диагноза в среднем составил 5,0 (95%ДИ 4,78 – 14,78) месяцев. В двух случаях родители расценивали состояние как «конъюнктивит» и самостоятельно его лечили, в других двух случаях пациенты лечились по месту жительства с диагнозом «увеит».

Появление нистагма слабовидящего при ретинобластоме, обусловлено поражением опухолевым процессом центральных отделов сетчатки сразу с двух сторон, то есть бинокулярная форма заболевания. Клинический диагноз выставлен с опозданием в среднем на 4,5 (95%ДИ 3,31 - 6,32) месяцев, так как часть детей первично осматривались и проходили обследование у невролога.

При длительном существовании опухоли в глазу развивался её распад. В 7 % (3 пациента) случаев диагностика РБ была затруднительной, вследствие атипичной клинической картины. Возраст данных пациентов во всех случаях был старше 4-х лет. Максимальный возраст ребёнка 4 года 11 месяцев. У всех детей выявлен односторонний процесс под «маской» диагноза: Увеит. При ультразвуковом исследовании были обнаружены патологические изменения стекловидного тела нехарактерные для опухоли.

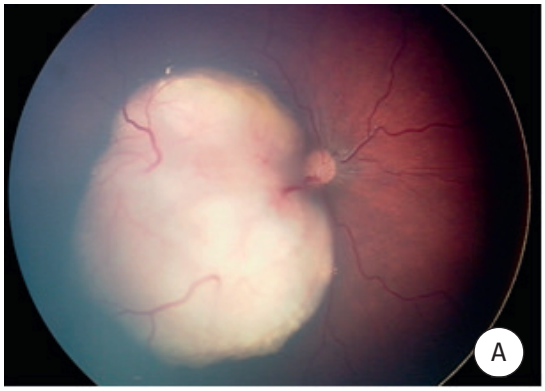

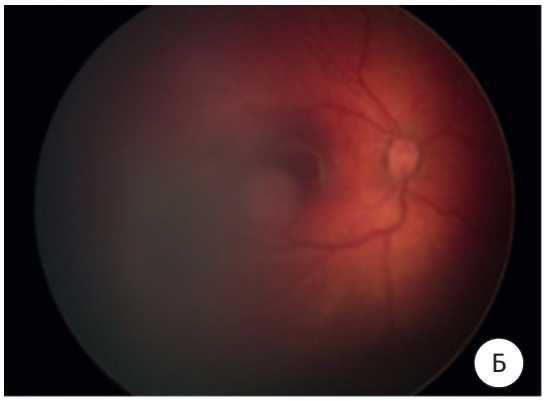

Рисунок 4 А,Б. Офтальмоскопическая картина центральных отделов глазного дна А - Пациент Р., 10 мес. Ds: Ретинобластома монолатеральная T2bN0M0 OD. Вторичная правосторонняя экзотропия Б - Пациентка А., 2 мес. Ds: Ретинобластома билатеральная T1N0M0 OD, T1N0M0 OS. Вторичная правосторонняя эзотропия

Figure 4. Ophthalmoscopy of the central fundus. A) Patient R., 10 months-old. Ds: Retinoblastoma, unilateral, T2bN0M0 OD. Secondary right-sided exotropia; B - Patient A., 2 months-old. Ds: Retinoblastoma, bilateral, T1N0M0 OD, T1N0M0 OS. Secondary right-sided esotropia

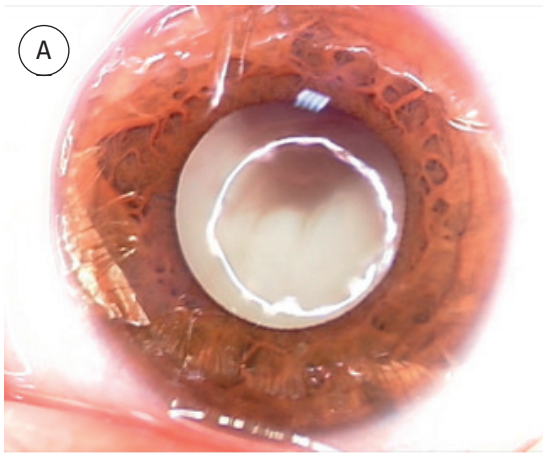

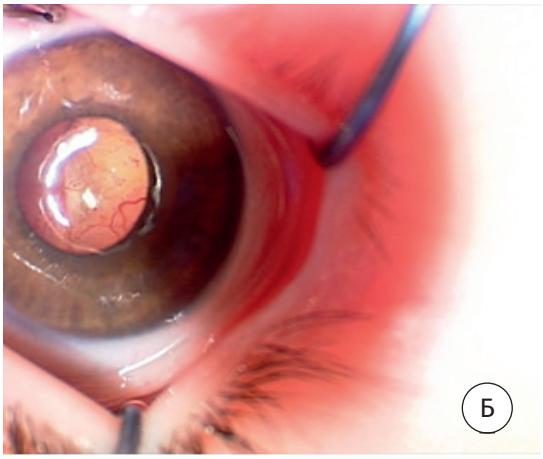

Рисунок 5 А, Б. Визуализация переднего отрезка глаза пациентов с ретинобластомой А – белое свечение; Б – жёлтое свечение

Figure 5. Rb, eye anterior segment

Диагноз РБ был выставлен в результате гистологических исследований глаз, удалённых (энуклеированных) по поводу затянувшегося болевого приступа вторичной глаукомы, по мнению врачей, на фоне вялотекущего увеита.

Средний возраст пациентов при появлении первых симптомов заболевания, составил 15,60 (95% ДИ12,03-19,17) месяцев, а на момент постановки диагноза РБ был выше – 19,03 (95% ДИ15,24 – 22,83) месяцев (таблица 1).

Таблица1 . Средний возраст пациентов с РБ (n = 58 пациентов)

Table 1. Mean age of patients with Rb (n = 58)

Показатели (месяцы)	МФ РБ	БФ РБ	Все формы
На момент появления первых симптомов заболевания:			
M	20,26	6,10	15,60
95% ДИ	15,76-24,75	3,27-8,94	12,03- 19,17
На момент постановки диагноза РБ:			
M	23,9	9,0	19,03
95% ДИ	19,32-28,53	4,8-13,20	15,24- 22,83

У детей с билатеральной и монолатеральной формами РБ данные показатели существенно отличались практически в 2 раза (p = 0,001 и p = 0,002 соответственно). Средний возраст пациентов на момент появления первых симптомов заболевания в 1,4 раза ниже, чем при постановке диагноза РБ (p = 0,001). Данные отличия статистически значимы как при односторонней, так и при двусторонней формах заболевания (p = 0,001).

Несвоевременное обращение родителей детей к офтальмологам, в некоторых случаях самолечение, неоправданно затянувшееся наблюдение в детских поликлиниках по месту жительства данных пациентов, повлекло задержку постановки правильного диагноза и, соответственно, отодвинуло сроки начала лечения.

Начальные стадии опухолевого процесса – T1 и T2, согласно системе TNM (классификации Всемирной Организации Здравоохранения), выявлены только в 36% (при монолатеральной форме в 40%, при билатеральной в 26%). Более поздние стадии заболевания T3 и T4 диагностированы у 64% (при монолатеральной – в 60%, при билатеральной – в 74%).

В большинстве случаев (83%) заболевание выявили при самостоятельном обращении пациентов в лечебно-профилактические учреждения по месту жительства. Опухоль была распознана только тогда, когда она проявила себя каким-либо образом, привлекая внимание окружающих. В целом, только у 10 из 58 пациентов (17%), заболевание было выявлено на профилактическом осмотре.

Корреляционной связи между стадией заболевания и возрастом ребёнка на момент постановки диагноза r = 0,18 (p = 0,16), возрастом появления первых симптомов заболевания r = 0,06(p = 0,64) при всех формах опухоли отмечено не было. При более детальном изучении данной зависимости при билатеральной форме РБ также не отмечалось r = 0,22(p = 0,37), а при монолатеральной выявлена умеренная прямая связь r = 0,35(p = 0,03). Соответственно, при одностороннем процессе существует возможность выявления опухоли в малом возрасте в начальной стадии заболевания. При двусторонней форме данной зависимости нет, пациенты даже раннего возраста имеют уже развитые стадии опухолевого процесса.

Кроме того, выявлена умеренная корреляционная связь между временным интервалом задержки постановки диагноза РБ и с стадией заболевания r = 0,28(p = 0,04).

Таким образом, ранняя диагностика РБ предполагает выявление опухолевого процесса в стадии T1, T2 развития. Целесообразно проведение комплекса мероприятий, направленных на раннюю диагностику РБ с первых дней жизни ребёнка с учётом клинических «масок» ретинобластомы. Раннее выявление, особенно у детей в возрасте до одного года, РБ в амбулаторных условиях, без использования медикаментозного мидриаза имеет достаточно ограниченные диагностические возможности. Исследование детей необходимо проводить каждый раз в условиях максимального мидриаза. При подозрении на внутриглазную патологию не-

обходимо использовать аппаратуру с широким полем обзора (ретинальная камера, бинокулярный налобный офтальмоскоп) для максимальной визуализации центральных и периферических отделов глазного дна одновременно. Следует иметь онкологическую настороженность, как педиатрам, так и офтальмологам, при осмотре детей, учитывая полиморфные "маски" заболевания. Диагностика РБ в ранних стадиях развития онкологического процесса даёт возможность проведения органосохраняющих методик лечения.

Заключение

1. Средний возраст пациентов на момент постановки диагноза в 1,4 раза превышал возраст на момент появления первых симптомов заболевания (p = 0,001). Временной интервал задержки установления диагноза РБ в среднем составил 3,4 (95% ДИ2,13 – 4,70) месяца.

2. Наиболее часто косоглазие, как клинический симптом, было причиной гиподиагностики заболевания. Среднее значение временного интервала от момента появления первых жалоб до постановки правильного клинического диагноза составило 4,3 (95%ДИ 1,89 – 6,67) месяца. При симптоме «красного глаза», данный временной промежуток имел максимальное среднее значение – 5,0 (95% ДИ 4,78 – 14,78) месяцев. При проявлении заболевания нистагмом слабовидящего – 4,5 (95% ДИ 3,31 - 6,32) месяцев. При классическом клиническом симптоме – свечение зрачка, диагностика заболевания затягивалась на 3,0 (95% ДИ 1,52 – 4,48) месяца.

3.В результате несвоевременности диагностики, превалировали пациенты, выявленные преимущественно в Т3, Т4 стадиях опухолевого процесса – 64%, что обусловлено в первую очередь малым процентом (17%) выявления РБ на профилактических медицинских осмотрах.

Литература / References:

1. Manual of clinical ophthalmology / ed. A.F. Brovkin, S. Astakhov. M .: OOO "Publisher" Medical News Agency", 2014. 960 p. Russian (Руководство по клинической офтальмологии / под ред. А.Ф. Бровкина, Ю.С. Астахова. М.: ООО « Издательство «Медицинское информационное агентство», 2014. 960 с.)
2. Ushakova TL, Gorovtsova OV, Matveev II, Pavlovskaya AI, Hozyaikina OV, Koshechkina NA et al. Analysis of the retinoblastoma diagnosis error. Ros. Ophthalmic J. 2011; 4 (3): 69-72. Russian (Ушакова Т.Л., Горовцова О.В., Матвеева И.И., Павловская А.И., Хозяйкина О.В., Кошечкина Н.А. с соавт. Анализ ошибок диагностики ретинобластомы // Рос. офтальмологический журн. 2011. Т.4, №3. С. 69-72.)
3. da Rocha-Bastos R, Araújo J, Silva R, Gil-da-Costa M, Brandão E, Farinha Nj et al. Retinoblastoma: experience of a referral center in the North Region of Portugal. Clin. Ophthalmology. 2014; (8): 993-997.
4. Yanchenko TV, Gromakina EV. The difficulty of early diagnosis of retinoblastoma. Materials of the X All-Russian scientific-practical conference with international participation "FedorovReadings-2012". Moscow, 2012. p. 159. Russian (Янченко Т.В., Громакина Е.В. Трудности ранней диагностики ретинобластомы // Материалы X Всероссийской научно-практической конференции с международным участием «Фёдоровские чтения-2012». Москва, 2012. С. 159.)
5. Yanchenko TV, Gromakina EV. Clinical variants of atypical flow retinoblastoma. Proceedings of the scientific-practical conference on ophthalmic surgery with international participation "East-West 2013". Ufa, 2013. p. 395-396. Russian (Янченко Т.В., Громакина Е.В. Клинические варианты нетипичного течения ретинобластомы // Материалы научно-практической конференции по офтальмохирургии с международным участием «Восток-Запад-2013». Уфа, 2013. С. 395-396.)
6. Eremin VP, Dudkin EY. Atypical cases of retinoblastoma eye. Modern technologies in ophthalmology. 2014; (2): 158-159. Russian (Еремин В.П., Дудкина Е.Ю. Атипичный случай ретинобластомы глаза // Современные технологии в офтальмологии. 2014. №2. С. 158-159.)
7. Saakyan SV, Myakoshina EB, Krichevskiy GI, Slepova O.S. Retinoblastoma and pseudoretinoblastoma in children: clinical, serological and tomographic. Vestn. Ophthalmology. 2014; 130 (1): 18-24. Russian (Саакян С.В., Мякошина Е.Б., Кричевская Г.И., Слепова О.С. Ретинобластома и псевдоретинобластома у детей: клинические, томографические и серологические // Вестн. офтальмологии. 2014. Т.130, №1. С. 18-24).
8. Saakyan SV, Tatskov RA, Myakoshina EB. Small retinoblastoma: early diagnosis and combined eye-preserving treatment. Bulletin of ophthalmology. 2012; 128 (2): 55-60. Russian (Саакян С.В., Тацков Р.А., Мякошина Е.Б. Начальная ретинобластома: ранняя диагностика и комбинированное органосохраняющее лечение // Вестн. офтальмологии. 2012. Т.128, №2. С. 55-60).
9. Saakyan SV. Retinoblastoma (clinic, diagnostics, treatment). M.: Medicine, 2005. 200 p. Russian (Саакян С.В. Ретинобластома (клиника, диагностика, лечение). М.: Медицина, 2005. 200 с.)
10. Ushakova TL. Contemporary approaches to the treatment of retinoblastoma. Bulletin of RCRC. N.N Blokhin .2011; 22 (2): 41-48. Russian (Ушакова Т.Л. Современные подходы к лечению ретинобластомы // Вестн. РОНЦ им. Н.Н. Блохина РАМН. 2011. Т.22, № 2. С. 41-48.)
11. Bahritdinova F, Islamov Z. Clinical characteristics and differential diagnosis of retinoblastoma. Medical and Health Science J. 2012; 12: 2-6.
12. Balmer A, Munier F. Differential diagnosis of leukocoria and strabismus, first presenting signs of retinoblastoma. Clin. Ophthalmology. 2007; 1 (4): 431-439.
13. Balmer A, Zografos L, Munier F. Diagnosis and current management of retinoblastoma. Oncogene. 2006; 25 (38): 5341-5349.
14. Kiss S, Leiderman Y, Mukai S. Diagnosis, Classification, and treatment of retinoblastoma. Int. Ophthalmol. Clin. 2008; 48 (2): 135-147.
15. Rivas-Perea P, Baker E, Hamerly G, Shaw BF. Detection of leukocoria using a soft fusion of expert classifiers under non-clinical settings. BMC Ophthalmology. 2014; 14: 110.

Сведения об авторах

Янченко Татьяна Валентиновна, *кандидат медицинских наук, врач-офтальмолог, заведующая детским хирургическим отделением, ГБУЗ КО «Кемеровская областная клиническая офтальмологическая больница», г. Кемерово, Россия.*
Громакина Елена Владимировна, *доктор медицинских наук, заведующая кафедрой офтальмологии, ФГБОУ ВО «Кемеровский государственный медицинский университет» Минздрава России, г. Кемерово, Россия.*

Корреспонденцию адресовать:
Янченко Татьяна Валентиновна
650023 г. Кемерово, пр. Октябрьский, 22А

Authors
Dr. Tatiana V. Yanchenko, *MD, PhD, Ophthalmologist, Head of Pediatric Surgery Unit, Kemerovo Regional Clinical Ophthalmological Hospital, Kemerovo, Russian Federation*
Contribution: collected and analyzed the data; wrote the article.
Prof. Elena V. Gromakina, *MD, PhD, Head of the Department of Ophthalmology, Kemerovo State Medical University, Kemerovo, Russian Federation*
Contribution: conceived and designed the study; collected and analyzed the data; wrote the article.

Corresponding author:
Dr. Tatiana V. Yanchenko,
Oktyabr'skiy Prospekt 22a, Kemerovo, 650023, Russian Federation
E-mail: tanyavrach65@yandex.ru

Acknowledgements: *There was no funding for this article.*