https://doi.org/10.23946/2500-0764-2021-6-1-16-26

ИСПОЛЬЗОВАНИЕ КСЕНОГЕННОГО НАТИВНОГО КОСТНОГО МИНЕРАЛА ДЛЯ ЗАМЕЩЕНИЯ КРИТИЧЕСКИХ КОСТНЫХ ДЕФЕКТОВ СВОДА ЧЕРЕПА КРЫС

ВЕРЕМЕЕВ А.В.[1,2]* , БОЛГАРИН Р.Н.[1], НЕСТЕРЕНКО В.Г.[2], АНДРЕЕВ-АНДРИЕВСКИЙ А.А.[3]

[1]*Общество с ограниченной ответственностью «Матрифлекс», г. Москва, Россия*
[2]*ФГБУ «Национальный исследовательский центр эпидемиологии и микробиологии имени почётного академика Н. Ф. Гамалеи» Министерства здравоохранения Российской Федерации, г. Москва, Россия*
[3]*Московский государственный университет имени М.В. Ломоносова, г. Москва, Россия*

Резюме

Цель. Оценить эффективность замещения дефектов костной ткани у крыс оригинальным ксеногенным нативным минералом в сравнении с широко распространенным нативным костным минералом Geistlich Bio-Oss® и аутотрансплантатом.

Материалы и методы. Крысам Sprague-Dawley (n = 48) искусственно создавали критический дефект путем трепанации свода черепа. Животных подразделяли на 4 группы (n = 12). В первой группе дефект оставляли незаполненным (отрицательный контроль), во второй замещали аутотрансплантатом (положительный контроль), в третьей – препаратом-компаратором Geistlich Bio-Oss и в четвертой – тестируемым ксеногенным нативным минералом. Вывод крыс из эксперимента производили через 4 и 12 месяцев (по 6 крыс из каждой группы на временную точку). Биоптаты включали в себя область дефекта и прилежащие нативные ткани. Методом микрокомпьютерного томографирования моделировали трехмерную структуру, определяли степень минерализации ткани и измеряли объем новообразованных костных элементов. Для исследования микроструктуры костных биоптатов ткань подвергали декальцинированию в электролитном растворе в течение 96 часов, затем окрашивали гематоксилином и эозином.

Результаты. Наибольший объем новообразованной костной ткани наблюдали у крыс положительного контроля, наименьший – у крыс отрицательного контроля. У крыс, которым костный дефект замещали оригинальным ксеногенным костным минералом, объем новообразованной ткани был выше, чем в группе особей с замещением костного дефекта препаратом-компаратором Geistlich Bio-Oss. Показатели минеральной плотности, толщины костных балок и доли минерализации между экспериментальными группами не отличались и находились ближе к показателям группы положительного контроля, что свидетельствует об их эффективности.

Заключение. Оригинальный ксеногенный костный минерал способствует индукции регенерации костной ткани по сравнению с широко используемым в клинической практике препаратом Geistlich Bio-Oss®.

Ключевые слова: ксеногенный костный минерал, минерализация, костный трансплантат, патологии опорно-двигательного аппарата.

Выражение благодарности

Авторы благодарят коллектив ООО «НИИ митоинженерии МГУ» за содействие в разработке животной модели и получении экспериментальных данных.

Конфликт интересов

Авторы заявляют об отсутствии конфликта интересов.

Источник финансирования

Финансирование работы осуществлялось за счет средств гранта ООО «Матрифлекс» от Фонда «Сколково» в рамках проекта «Создание линейки медицинских изделий для регенерации костной ткани на основе нереконструированного коллагена».

Для цитирования:

Веремеев А.В., Болгарин Р.Н., Нестеренко В.Г., Андреев-Андриевский А.А. Использование ксеногенного нативного костного минерала для замещения критических костных дефектов свода черепа крыс. *Фундаментальная и клиническая медицина*. 2021; 6(1): 16-26. https://doi.org/10.23946/2500-0764-2021-6-1-16-26

Корреспонденцию адресовать:

Веремеев Алексей Владимирович, 125252, Россия, г. Москва, ул. Авиаконструктора Микояна, д. 12, корп. А, п. 1, эт. 2, оф. 1.e-mail: al.veremeev@gmail.com

© Веремеев А.В. и др.

ORIGINAL RESEARCH

XENOGENEIC BONE MINERAL IS EFFICIENT FOR THE REPAIR OF CRITICAL-SIZED RAT CALVARIAL DEFECTS

Alexey V. Veremeev[1]**, Roman N. Bolgarin[1], Vladimir G. Nesterenko[2], Alexander A. Andreev-Andrievskiy[3]

[1]*Matriflex LLC, Moscow, Russian Federation*
[2]*Gamaleya National Research Centre of Epidemiology and Microbiology, Moscow, Russian Federation*
[3]*Moscow State University, Moscow, Russian Federation*

◀ English

Abstract

Aim. To evaluate the efficiency of bone repair on a critical-sized rat calvarial defect model using our original xenogeneic bone mineral, widely established Geistlich Bio-Oss®, and autologous bone graft.

Materials and Methods. We created a critical-sized calvarial defect in Sprague-Dawley rats (n = 48) and then divided them into 4 groups (unfilled defect, autologous bone graft, Geistlich Bio-Oss® and our original xenogeneic bone mineral, 12 rats per group). Rats were sacrificed upon 4 and 12 months (6 rats per time point) with the following excision of the implant and adjacent tissues. 3D structure, extent of mineralisation, and bone volume were measured by means of microcomputed tomography. Microanatomy of the explants and adjacent tissue was investigated by haematoxylin and eosin staining.

Results. The highest and the lowest bone volume was expectedly detected when the defect was filled with the autologous bone graft or remained unfilled, respectively. Replacement of the defect by the original bone mineral entailed better regeneration as compared to Geistlich Bio-Oss. Bone mineral density, bone thickness and the extent of mineralisation did not differ significantly between the experimental groups and were close to the positive control values, indicating efficient bone repair.

Conclusions. Original xenogeneic bone mineral promotes induction of bone regeneration as compared to Geistlich Bio-Oss®, a commercially available bone mineral widely used in the clinical practice.

Keywords: xenogeneic bone mineral, mineralisation, bone transplant, musculoskeletal disorders.

Acknowledgements

The authors sincerely thank the staff of Mitoengineering Research Institute LLC at Moscow State University for the support in the development of an animal model and data collection.

Conflict of Interest

None declared.

Funding

The study was funded by the grant of Skolkovo Foundation allocated to Matriflex LLC for the project «Development of native collagen-based solutions for bone regeneration».

For citation:

Alexey V. Veremeev, Roman N. Bolgarin, Vladimir G. Nesterenko, Alexander A. Andreev-Andrievskiy. Xenogeneic bone mineral is efficient for the repair of critical-sized rat calvarial defects. *Fundamental and Clinical Medicine*. 2021; 6(1): 16-26. https://doi.org/10.23946/2500-0764-2021-6-1-16-26

Corresponding author:

Dr. Alexey V. Veremeev, Aviakonstruktora Mikoyana Street, 12, A, 2nd Floor, Office 1, Moscow, 125252,Russian Federation, e-mail: al.veremeev@gmail.com
© Dr. Alexey V. Veremeev et al.

Введение

Благодаря распространению высокотехнологичной медицинской помощи смертность населения от различных травм ежегодно снижается, однако остается открытым вопрос реабилитации и повышения качества жизни пациента в послеоперационном периоде [1]. Травмы и иные приобретенные, а также врожденные патологии опорно-двигательного аппарата до сих пор представляют собой распространённую причину инвалидизации населения работоспособного возраста даже при успешном исходе оперативного вмешательства [2–5]. С целью решения этой проблемы идет активный поиск альтернативных решений для механического замещения костных дефектов [6–8].

В настоящее время «золотым стандартом» для замещения дефектов костной ткани являет-

ся использование костных трансплантатов [9–11]. Среди них выделяют аутотрансплантаты, которые имеют высокие остеокондуктивные и остеоиндуктивные свойства, однако их использование сопровождается высоким риском осложнений в послеоперационном периоде и синдромом хронической боли в области забора трансплантата [10,11]. В качестве альтернативы возможна трансплантация аллогенных костных тканей, однако они подвержены развитию инфекции и обладают менее выраженными регенеративными свойствами [10,11,12]. Таким образом, одной из главных проблем современной ортопедии и травматологии является разработка биосовместимых заменителей костной ткани с повышенными регенеративными свойствами, которые смогут заменить аутотрансплантаты и аллотрансплантаты [10,11].

Гидроксиапатит ($Ca_{10}(PO_4)_6(OH)_2$) является основным фосфатом кальция минеральной фазы кости, который в совокупности с органической фазой (коллаген I типа и неколлагеновые белки) образует собственно кость [13, 14]. Соотношение минеральной и органической составляющих в составе костной ткани и соотношение кальция к фосфору в составе костного минерала отражают биофизические и функциональные свойства костной ткани и являются важными показателями «качества кости» в клинической практике [13, 14]. В настоящее время существует ряд высокотехнологичных способов выделения минеральной составляющей из костной ткани с сохранением ее трабекулярно-пористой структуры, благодаря чему минерал является проницаемым для биоактивных веществ и активно заселяется клетками реципиента, что обеспечивает высокую биосовместимость при костной трансплантации [15–17]. Таким образом, ксеногенный костный минерал получил широкое распространение в качестве заполнителя костных дефектов в виде микроразмерных или наноразмерных гранул, а также вспомогательных форм, способных повысить остеокондуктивные и остеоиндуктивные свойства трансплантатов [18,19].

Ксеногенный костный материал является предпочтительным источником гидроксиапатита по сравнению с искусственно синтезированным, так как при получении, выделении и дезинфекции он сохраняет свою трабекулярно-пористую структуру, которая обеспечивает остеокондуктивные и остеоиндуктивные свойства, а интеграция лекарственных препаратов в поры способствует ускоренной регенерации костной ткани [16,19,20]. При помощи оригинальной методики многоэтапной системы очистки ксеногенной костной ткани нашей группой был разработан и запатентован оригинальный ксеногенный костный минерал, который представляет из себя нативный фосфат кальция с сохраненной трабекулярно-пористой структурой, потенциально пригодный для замещения костных дефектов в травматологии, ортопедии и стоматологии.

Цель исследования

Оценить эффективность замещения дефектов костной ткани разработанным нами ксеногенным нативным минералом в сравнении с широко распространенным нативным костным минералом Geistlich Bio-Oss® и аутотрансплантатом.

Материалы и методы

Разработанный нами ксеногенный костный минерал в виде гранул (диаметр до 1 мм) после выделения из бедренных костей быка, глубокой многостадийной очистки, фракционирования и стерилизации этиленоксидом обладал сохраненной нативной трабекулярно-пористой бесклеточной структурой. Объектом сравнения выступал нативный костный гранулированный (диаметр гранул от 0,25 до 1 мм) минерал (Geistlich Bio-Oss®, Geistlich Pharma, Швейцария), также полученный из костей крупного рогатого скота с последующей многократной очисткой и стерилизацией γ-излучением.

Эксперименты с лабораторными животными проводились на базе виварно-экспериментального комплекса ООО «НИИ митоинженерии МГУ». Исследование включало 48 самцов крыс линии Sprague-Dawley (возрастом от 4,5 до 6 месяцев), обладающих зрелым костным скелетом. Животные были получены из научно-производственного подразделения филиала Института биоорганической химии Российской академии наук – питомника лабораторных животных «Пущино». У животных отсутствовали клинические признаки болезней, однако микробиологический анализ выявил присутствие *Helicobacter spp. и Gardia muris*, других патогенов выявлено не было. Период адаптации животных после получения из питомника составлял 7 суток.

В предоперационном периоде крыс содержали в клетках Т3 (Tecniplast, Италия) с площа-

дью пола 1500 см^2 (по 4 особи в клетке) или с площадью пола 780 см^2 (по 2 особи в клетке). После создания костного дефекта особи содержались в ТЗ-клетках (площадь пола 780 см^2) изолированно друг от друга. В течение всего эксперимента животные имели неограниченный доступ к стерильной обратноосмотической воде и корму («Чара для содержания», Ассортимент-Агро, Россия). Для подстила использовали деревянную щепу Lignocel (JRS, Россия), которую предварительно автоклавировали и стерилизовали. Температурный режим находился в диапазоне 20–26°C, относительная влажность помещения составляла 30–70%, световой день составлял 12 часов с включением света в 09:00 и выключением в 21:00. Особи ежедневно подвергались мониторингу массы тела в течение первых 7 дней послеоперационного периода, после чего мониторинг производили еженедельно до вывода из эксперимента. Массу крыс оценивали путем взвешивания на технических весах Pioneer PA2102 (Ohaus, Германия). Распределение крыс по экспериментальным группам проводили путем рандомизации с использованием стандартного алгоритма GraphPad (GraphPad Prism, США).

В качестве экспериментальной модели использовали критический дефект костей свода черепа, искусственно созданный путем хирургического удаления теменных костей диаметром 8 мм. Согласно данным литературы, дефект такой величины является критическим у взрослых крыс [26].

У животных оценивали регенеративные качества оригинального ксеногенного костного минерала в сравнении с препаратом сравнения Geistlich Bio-Oss® и с группами отрицательного и положительного контроля. Животным отрицательного контроля искусственно созданный дефект оставляли незаполненным, животным положительного контроля – заполняли аутотрансплантатом костной ткани (удаленным участком свода черепа). Крыс вводили в состояние наркоза сочетанным внутрибрюшинным введением 15–20 мг/кг тилетамина, 15–20 мг/кг золазепама и 3–6 мг/кг ксилазина. Для доступа к костям свода черепа разрезали кожу, соединительную ткань и надкостницу черепа и отслаивали их при помощи шпателя. Далее при помощи трепана с диаметром 8 мм и стоматологического привода при скорости вращения около 1000 оборотов в минуту с постоянным смачиванием физиологическим раствором (0,9% NaCl) заглублялись почти на всю толщину и удаляли выпиленный фрагмент с помощью элеватора. Целостность твердой мозговой оболочки и сосудов не нарушали. Искусственно созданный дефект обильно промывали физиологическим раствором и удаляли мелкие фракции костной ткани, образовавшиеся при трепанации. Группе крыс отрицательного контроля дефект оставляли незаполненным, группе положительного контроля дефект заполняли удаленными костями свода черепа (аутотрансплантат), третьей группе – препаратом-компаратором (Geistlich Bio-Oss®), четвертой – тестируемым оригинальным ксеногенным костным минералом (n = 12 крыс на группу). После трансплантации надкостницу сшивали рассасывающейся нитью Monocryl (Ethicon, США). Кожу сшивали рассасывающейся нитью Т-сорб (Политехмед, Россия). После проведения хирургического вмешательства особям производили инъекции физиологического раствора по 10 мл/кг подкожно с интервалом 90 минут и согревали при помощи электрической грелки до момента пробуждения. В первые двое суток после оперативного вмешательства животным выполняли внутрибрюшинное введение 10 мг/кг нефопама и 50 мг/кг ко-тримоксазола 2 раза в день.

Вывод крыс производили через 4 или 12 недель (по 6 особей из каждой группы на временную точку) путем ингаляции CO_2 в герметичной камере, далее с помощью стоматологического бура выполняли забор биоптатов, включающие область дефекта и окружающую его интактную ткань, далее биоптаты фиксировали в забуференном фосфатом 4% растворе формалина (pH 7,2-7,6) на протяжении 2 суток, дальнейшее хранение образцов осуществляли в 1% водном растворе формалина при температуре 2–8°C.

При помощи микрокомпьютерной томографии (SkyScan 1172, Bruker) с разрешением ≈ 8 мкм в вокселе визуализировали трехмерную структуру и определяли минеральную плотность костной ткани. Для точного определения плотности ткани одновременно с исследуемыми образцами использовали калибровочные образцы с минеральной плотностью гидроксиапатита 0,25 и 0,75 г/см^3. На протяжении всего томографирования образцы поддерживали в увлажненном состоянии. Анализ объема и минеральной плотности новообразованной костной ткани, ее распределение внутри дефекта и оценку толщины костных элементов выполняли при помощи программы CTAn (Bruker, США).

Для возможности проведения микротомной резки образцы декальцинировали в электролитном растворе (ЭргоПродакшн, Россия) в течение 96 часов при нормальном давлении и комнатной температуре. На следующем этапе образцы промывали в проточной воде и дегидратировали в 7 сменах 99,7% изопрепа (БиоВитрум, Россия) по 5 часов в каждой смене, пропитывали в 2 сменах парафиновой среды Histomix (БиоВитрум, Россия) и заливали в парафин. Готовые парафиновые блоки нарезали на микротоме толщиной 5 мкм, срезы окрашивали гематоксилином и эозином (БиоВитрум, Россия), согласно стандартному протоколу производителя. Исследование микроструктуры костной деминерализованной ткани выполняли с помощью микроскопа Axio Scope.A1 (Carl Zeiss, Германия). Фотосъемку срезов осуществляли при помощи камеры AxioCam MRc 5 (Carl Zeiss, Германия) и программного обеспечения AxioVision 3.0 (Carl Zeiss, Германия).

Для полученных экспериментальных данных выполняли статистический анализ в программе GraphPad Prism 6 (GraphPad Software, США). Данные представляли в виде среднего и стандартного отклонения от среднего. Анализ временных рядов осуществляли посредством двухфакторного дисперсионного анализа (факторы «группа» и «время»). Межгрупповые различия оценивали методом однофакторного дисперсионного анализа, попарные сравнения групп проводили с использованием критерия Тьюки. Различия считали статистически значимыми при вероятности отвергнуть верную нулевую гипотезу $p < 0,05$.

Результаты

Общее состояние животных

Состояние животных оценивали по объективным (масса тела) и субъективным (макроскопический осмотр) показателям. Согласно макроскопическому осмотру, состояние экспериментальных животных становилось стабильным на четвертые-пятые сутки после создания дефекта. На седьмые сутки после оперативного вмешательства проводили внешний осмотр места создания дефекта, воспалительных процессов не визуализировали. Смещения аутотрансплантата у группы крыс положительного контроля не наблюдали благодаря быстрым регенеративным процессам соединительной ткани.

Независимо от экспериментальной группы снижения массы тела экспериментальных животных не наблюдали (**рисунок 1А**); помимо этого, на протяжении всего эксперимента (4 или 12 недель) масса тела крыс увеличивалась, чего не наблюдали в группах контроля (**рисунок 1Б**).

Влияние ксеногенного костного минерала на репарацию искусственно созданного костного дефекта

Объем новообразованной костной ткани в просвете дефекта, выявленной при помощи микрокомпьютерной томографии (**рисунок 2**), через 4 и 12 недель служил маркером регенеративного процесса костной ткани.

В группе отрицательного контроля костная ткань внутри дефекта практически отсутствовала независимо от временного интервала, тогда как у группы положительного контроля, наоборот, наблюдали наибольший

Рисунок 1.

Общее состояние лабораторных крыс после оперативного вмешательства по замещению критического дефекта костей свода черепа в краткосрочном (А) и долгосрочном периодах наблюдения (Б).

Figure 1.

Body weight of the experimental rats upon the filling a critical-sized calvarial defect in a short (A) and long (B) term.

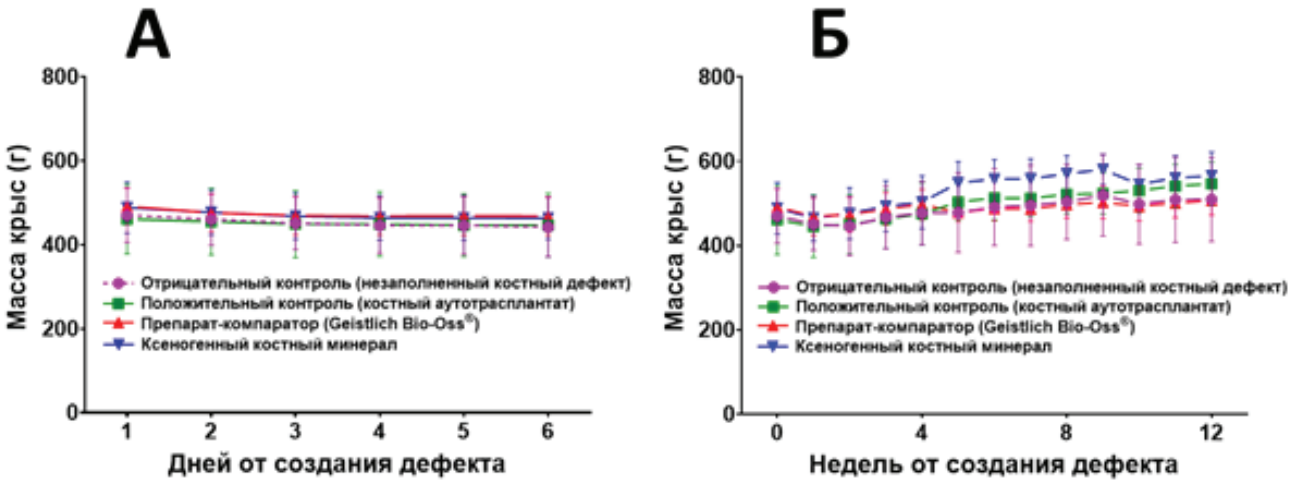

объем костной ткани среди всех групп (**рисунок 3А**). При сравнении экспериментальных групп наблюдали больший объем новообразованной костной ткани при замещении костного дефекта оригинальным ксеногенным костным минералом в сравнении с препаратом-компаратором Geistlich Bio-Oss® (**рисунок 3А**).

Результаты измерения минеральной плотности ткани в области дефекта позволили оценить общую минерализацию новообразованных тканей. У особей отрицательного контроля ни через 4, ни через 12 недель после операции не наблюдали минерализованной ткани, у особей положительного контроля наблюдали максимальную минеральную плотность костной ткани в области дефекта независимо от временной точки по сравнению с другими группами (**рисунок 3Б**). Оригинальный ксеногенный костный минерал и препарат сравнения Geistlich Bio-Oss® показали более высокие показатели минерализации новообразованной ткани по сравнению с группой отрицательного контроля (**рисунок 3Б**). Статистических различий между показателями минеральной плотности оригинального ксеногенного костного минерала и препарата сравнения Geistlich Bio-Oss® ни через 4, ни через 12 недель не наблюдали (**рисунок 3Б**).

Рисунок 2.

Репрезентативные микрокомпьютерные томограммы новообразованной костной ткани в просвете созданного дефекта при отсутствии заполнения дефекта (отрицательный контроль) либо замещении дефекта удаленными участками теменных костей (костный аутотрансплантат, положительный контроль), широко применяемым препаратом Geistlich Bio-Oss® или оригинальным ксеногенным костным минералом. А) микрокомпьютерные томограммы, сделанные через 4 недели после операции; Б) микрокомпьютерные томограммы, сделанные через 12 недель после операции.

Figure 2.

Representative microcomputed tomography images of critical-sized rat calvarial bone defect repair in unfilled defects (negative control), defects filled with calvarial bone autograft (positive control), Geistlich Bio-Oss® (xenogeneic refined and γ-sterilised bone mineral) or our original xenogeneic bone mineral. A. 4 weeks post-operation. B. 12 weeks post-operation.

Figure 3.

Comparison of bone repair in unfilled critical-sized rat calvarial bone defects (negative control) or defects filled with calvarial bone autograft (positive control), Geistlich Bio-Oss® or our original xenogeneic bone mineral. A. Microcomputed tomography volumetric analysis. B. Microcomputed tomography-based densitometry.

Рисунок 3.

Сравнение показателей новообразованной костной ткани при отсутствии заполнения созданного дефекта (отрицательный контроль), а также при замещении критического дефекта костей свода черепа крыс удаленными участками теменных костей (положительный контроль) классически применяемым в хирургической практике для замещения костных дефектов препаратом Geistlich Bio-Oss® или оригинальным ксеногенным костным минералом. А) оценка заполненного новообразованной костной тканью объема дефекта методом микрокомпьютерной томографии; Б) оценка минеральной плотности новообразованной ткани методом микрокомпьютерной томографии.

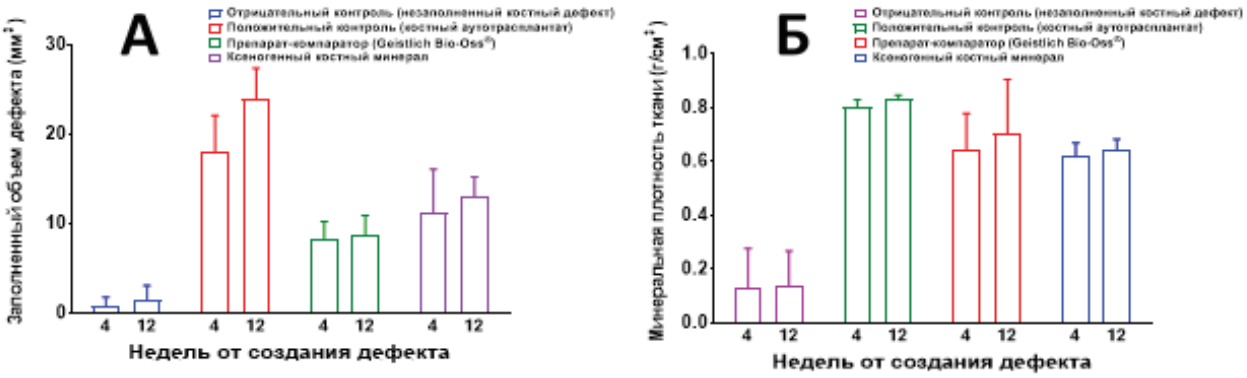

Рисунок 4.

Репрезентативные гистологические снимки (окрашивание гематоксилином и эозином) новообразованной костной ткани в просвете созданного дефекта при отсутствии заполнения дефекта (отрицательный контроль) либо замещении дефекта удаленными участками теменных костей (костный аутотрансплантат, положительный контроль), широко применяемым препаратом Geistlich Bio-Oss® или оригинальным ксеногенным костным минералом. Гистологические снимки, сделанные через 4 недели после операции.

Figure 4.

Representative histological images (haematoxylin and eosin staining) of critical-sized rat calvarial bone defect repair in unfilled defects (negative control), defects filled with calvarial bone autograft (positive control), Geistlich Bio-Oss® or our original xenogeneic bone mineral. 4 weeks post-operation.

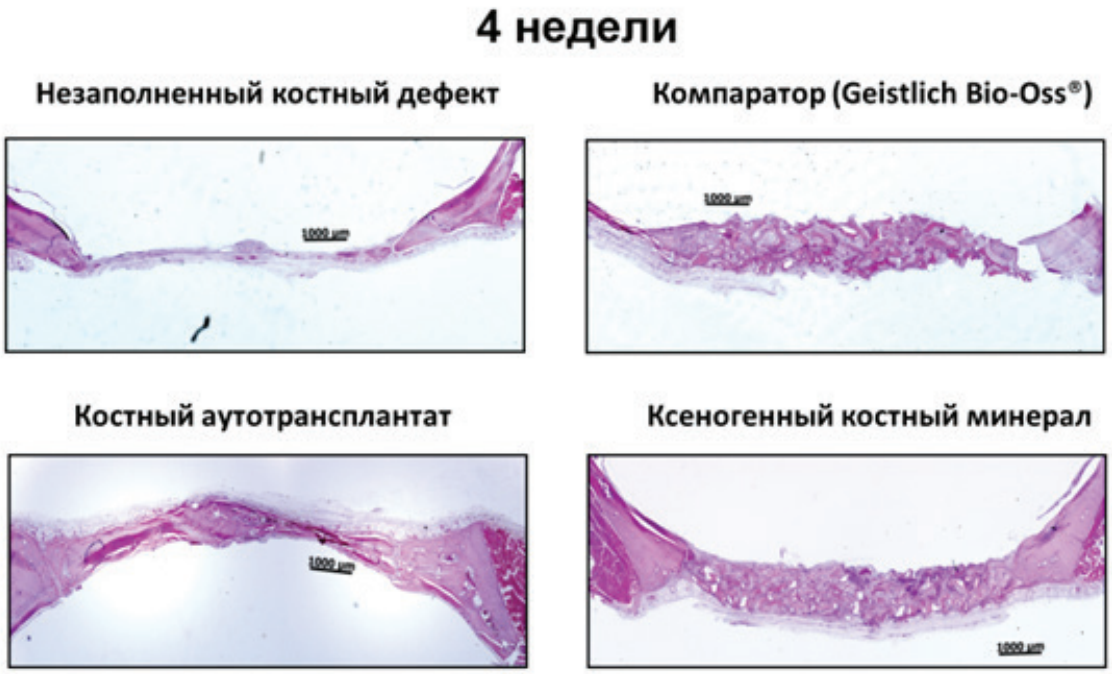

Расчет доли минерализованной ткани от площади дефекта выполняли на окрашенных гематоксилином и эозином срезах (**рисунок 4, рисунок 5**). Таким образом, наименее выраженную минерализацию ткани наблюдали в группе крыс отрицательного контроля, наибольшую – в группе положительного контроля, где минерализованная ткань заполняла почти весь дефект (**рисунок 6**). В экспериментальных группах с замещением дефекта оригинальным ксеногенным костным минералом или препаратом сравнения Geistlich Bio-Oss® доля минерализации в просвете дефекта составляла от 40 до 50% в разных временных точках (4 и 12 недель) (**рисунок 6**). Различий между тестируемым биоматериалом и изделием-компаратором не наблюдали.

При помощи микрокомпьютерной томографии проводили измерение толщины новообразованных костных элементов, которая отражает регенеративные процессы ткани. В группе крыс

Рисунок 5.

Репрезентативные гистологические снимки (окрашивание гематоксилином и эозином) новообразованной костной ткани в просвете созданного дефекта при отсутствии заполнения дефекта (отрицательный контроль) либо замещении дефекта удаленными участками теменных костей (костный аутотрансплантат, положительный контроль), широко применяемым препаратом Geistlich Bio-Oss® или оригинальным ксеногенным костным минералом. Гистологические снимки, сделанные через 12 недель после операции.

Figure 5.

Representative histological images (haematoxylin and eosin staining) of critical-sized rat calvarial bone defect repair in unfilled defects (negative control), defects filled with calvarial bone autograft (positive control), Geistlich Bio-Oss® or our original xenogeneic bone mineral. 12 weeks post-operation.

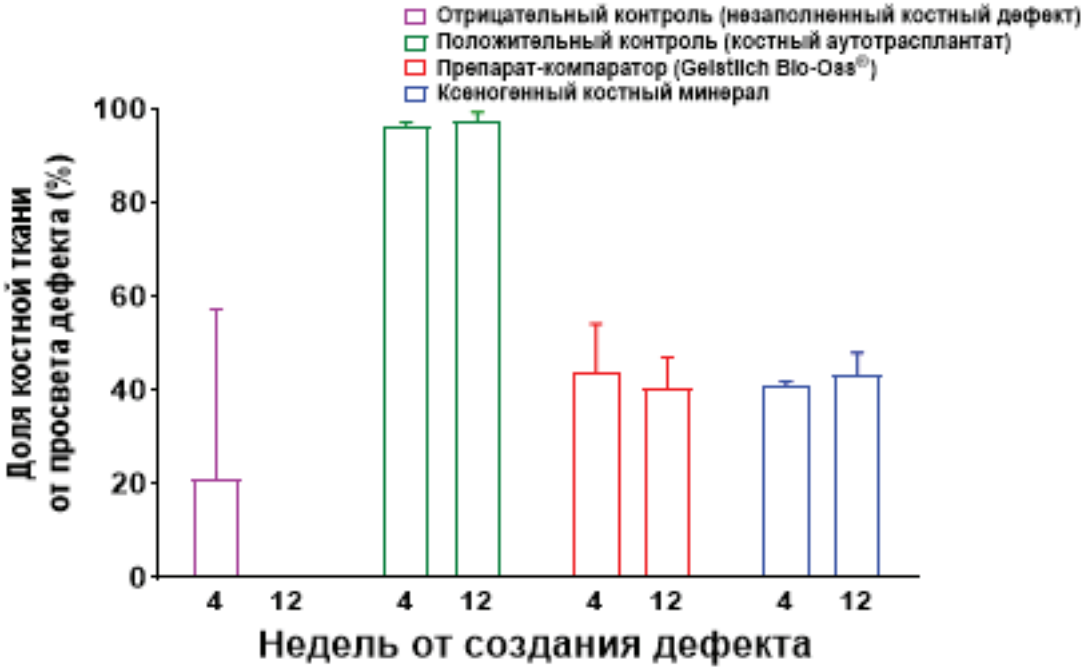

Рисунок 6.

Оценка доли костной (минерализованной) ткани от просвета созданного дефекта при окрашивании гематоксилином и эозином при отсутствии заполнения созданного дефекта (отрицательный контроль), а также при замещении критического дефекта костей свода черепа крыс удаленными участками теменных костей (положительный контроль), классически применяемым в хирургической практике для замещения костных дефектов препаратом Geistlich Bio-Oss® или оригинальным ксеногенным костным минералом.

Figure 6.

Comparison of bone repair (proportion of the defect filled with the bone tissue) in unfilled critical-sized rat calvarial bone defects (negative control) or defects filled with calvarial bone autograft (positive control), Geistlich Bio-Oss® or our original xenogeneic bone mineral.

отрицательного контроля через 4 недели наблюдали наименьшие значения толщины костных балок, которые увеличивались к 12-й неделе, у особей группы положительного контроля толщина костных балок ожидаемо оставалась стабильной (**рисунок 7**). В экспериментальных группах, где дефект замещали оригинальным ксеногенным костным минералом или препаратом-компаратором Geistlich Bio-Oss®, толщина новообразованной ткани в сравнении с отрицательным контролем была выше через 4 недели и ниже через 12 недель, значимых различий между друг другом изделия не демонстрировали (**рисунок 7**).

По периметру дефекта наблюдали новообразованные костные элементы. У особей с незаполненным дефектом через 4 недели визуализировали небольшие костные элементы с диаметром < 200 мкм, на 12-й неделе послеоперационного периода диаметр новообразованных костных элементов составлял около 500 мкм (**рисунок 8А**). У группы положительного контроля костные элементы в новообразованной ткани располагались равномерно и имели диаметр до 600 мкм независимо от временной точки (**рисунок 8Б**). В эксперимен-

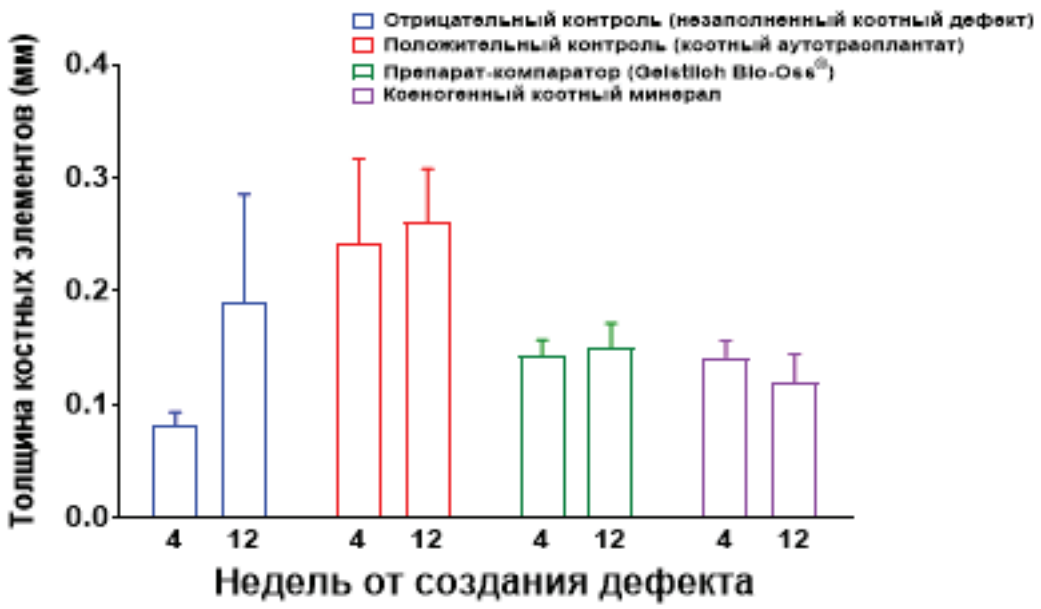

Рисунок 7.

Оценка толщины новообразованных костных элементов методом микрокомпьютерной томографии костной ткани при отсутствии заполнения созданного дефекта (отрицательный контроль), а также при замещении критического дефекта костей свода черепа крыс удаленными участками теменных костей (положительный контроль), классически применяемым в хирургической практике для замещения костных дефектов препаратом Geistlich Bio-Oss® или оригинальным ксеногенным костным минералом.

Figure 7.

Comparison of bone repair (bone thickness) in unfilled critical-sized rat calvarial bone defects (negative control) or defects filled with calvarial bone autograft (positive control), Geistlich Bio-Oss® or our original xenogeneic bone mineral.

тальных группах, в которых в качестве заменителя костной ткани использовались препарат сравнения Geistlich Bio-Oss® или оригинальный ксеногенный костный минерал, диаметр новообразованных костных элементов составлял до 350 мкм без динамики во времени (**рисунок 8В, Г**).

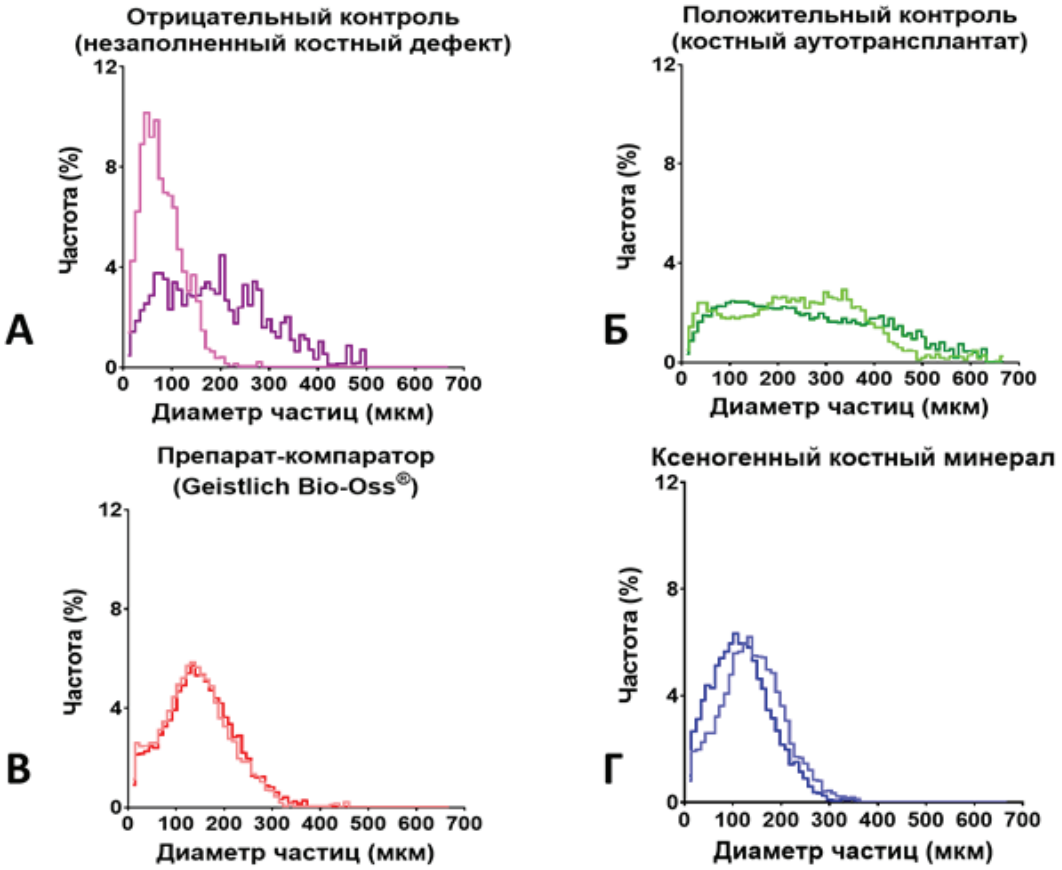

Рисунок 8.

Распределение диаметра новообразованных костных элементов в просвете созданного дефекта, оцененное методом микрокомпьютерной томографии. А) распределение диаметра костных элементов при отсутствии заполнения дефекта (отрицательный контроль); Б) распределение диаметра костных элементов при замещении дефекта удаленными участками теменных костей (костный аутотрансплантат, положительный контроль); В) распределение диаметра костных элементов при замещении дефекта широко применяемым препаратом Geistlich Bio-Oss®; Г) распределение диаметра костных элементов при замещении дефекта оригинальным ксеногенным костным минералом.

Figure 8.

Distribution of bone elements diameter in the repaired bone tissue as assessed by micro-computed tomography. A. Unfilled defects (negative control). B. Defects filled with calvarial bone autograft (positive control). C. Geistlich Bio-Oss®. D. Our original xenogeneic bone mineral.

Обсуждение

Каждый год за медицинской помощью по причине различных травм обращаются около 1 млрд человек [3]. Считается, что увеличение продолжительности жизни населения приведет к увеличению количества оперативных вмешательств на костном скелете вследствие таких заболеваний, как опухоли, травмы, артрит и иные приобретенные дефекты скелета [22]. Как результат, в мире с каждым годом будет увеличиваться число оперативных вмешательств (в настоящее время около 4 млн) по замещению костных дефектов [23]. В России в настоящее время ежегодная клиническая потребность в костных имплантатах составляет порядка 225 тысяч, данная потребность закрывается за счет импорта, что приводит к удорожанию конечного продукта.

Для решения данной проблемы нами был разработан оригинальный метод многостадийной очистки ксеногенного костного материала с последующей стерилизацией этиленоксидом. На основе вышеупомянутого метода был разработан оригинальный ксеногенный гранулированный бесклеточный костный минерал с сохраненной трабекулярно-пористой структурой, полученный из бычьих бедренных костей и потенциально пригодный для замещения дефектов костной ткани в травматологии, ортопедии и стоматологии.

По результатам проведенного эксперимента было выявлено, что при замещении критического костного дефекта (8 мм) оригинальным ксеногенным костным минералом показатели объема новообразованной костной ткани были выше, чем при замещении дефекта медицинским изделием Geistlich Bio-Oss®, которое в настоящее время широко используется в клинической практике. Минеральная плотность и доля минерализации новообразованной костной ткани, а также распределение новообразованных костных элементов внутри дефекта при его замещении указанными вариантами костного минерала не имели значительных отличий. Исходя из вышеперечисленного, можно сделать вывод, что оригинальный ксеногенный костный минерал не уступает по регенеративным показателям костной ткани, а в некотором отношении и превосходит существующий на отечествен-

ном рынке препарат сравнения Geistlich Bio-Oss®.

Полученные нами результаты совпадают с ранее опубликованными данными, свидетельствующими о более высокой эффективности ксеногенного очищенного костного минерала для замещения костного дефекта в сравнении с синтетическим каркасом, состоящим из гидроксиапатита и β-трикальцийфосфата [15]. Другое исследование также доказывает положительную роль нативного гидроксиапатита в репаративных процессах костной ткани; так, заселение стволовых клеток мыши на диски из свиного гидроксиапатита приводит к экспрессии 90 генов, прямо или косвенно участвующих в остеогенной дифференцировке [20].

Заключение

Ксеногенный костный минерал, децеллюляризированный и очищенный по оригинальной методике с последующей стерилизацией при помощи этиленоксида, способствует более выраженной индукции новообразования костной ткани при замещении костного дефекта костей свода черепа крыс по сравнению с широко используемым в клинической практике препаратом Geistlich Bio-Oss®.

Литература / References:

1. Courney P Maxwell, ed. *Recent Advances in Orthopedics-2*. Jaypee Brothers Medical Publishers; 2018.
2. GBD 2016 Disease and Injury Incidence and Prevalence Collaborators. Global, regional, and national incidence, prevalence, and years lived with disability for 328 diseases and injuries for 195 countries, 1990-2016: a systematic analysis for the Global Burden of Disease Study 2016. *Lancet*. 2017;390(10100):1211-1259. https://doi.org/10.1016/S0140-6736(17)32154-2
3. Haagsma JA, Graetz N, Bolliger I, Naghavi M, Higashi H, Mullany EC, Abera SF, Abraham JP, Adofo K, Alsharif U, Ameh EA, Ammar W, Antonio CA, Barrero LH, Bekele T, Bose D, Brazinova A, Catalá-López F, Dandona L, Dandona R, Dargan PI, De Leo D, Degenhardt L, Derrett S, Dharmaratne SD, Driscoll TR, Duan L, Petrovich Ermakov S, Farzadfar F, Feigin VL, Franklin RC, Gabbe B, Gosselin RA, Hafezi-Nejad N, Hamadeh RR, Hijar M, Hu G, Jayaraman SP, Jiang G, Khader YS, Khan EA, Krishnaswami S, Kulkarni C, Lecky FE, Leung R, Lunevicius R, Lyons RA, Majdan M, Mason-Jones AJ, Matzopoulos R, Meaney PA, Mekonnen W, Miller TR, Mock CN, Norman RE, Orozco R, Polinder S, Pourmalek F, Rahimi-Movaghar V, Refaat A, Rojas-Rueda D, Roy N, Schwebel DC, Shaheen A, Shahraz S, Skirbekk V, Søreide K, Soshnikov S, Stein DJ, Sykes BL, Tabb KM, Temesgen AM, Tenkorang EY, Theadom AM, Tran BX, Vasankari TJ, Vavilala MS, Vlassov VV, Woldeyohannes SM, Yip P, Yonemoto N, Younis MZ, Yu C, Murray CJ, Vos T. The global burden of injury: incidence, mortality, disability-adjusted life years and time trends from the Global Burden of Disease study 2013. *Inj Prev*. 2016;22(1):3-18. https://doi.org/ 10.1136/injuryprev-2015-041616
4. Global Burden of Disease Child and Adolescent Health Collaboration, Kassebaum N, Kyu HH, Zoeckler L, Olsen HE, Thomas K, Pinho C, Bhutta ZA, Dandona L, Ferrari A, Ghiwot TT, Hay SI, Kinfu Y, Liang X, Lopez A, Malta DC, Mokdad AH, Naghavi M, Patton GC, Salomon J, Sartorius B, Topor-Madry R, Vollset SE, Werdecker A, Whiteford HA, Abate KH, Abbas K, Damtew SA, Ahmed MB, Akseer N, Al-Raddadi R, Alemayohu MA, Altirkawi K, Abajobir AA, Amare AT, Antonio CAT, Arnlov J, Artaman A, Asayesh H, Avokpaho EFGA, Awasthi A, Ayala Quintanilla BP, Bacha U, Betsu BD, Barac A, Bärnighausen TW, Baye E, Bedi N, Bensenor IM, Berhane A, Bernabe E, Bernal OA, Beyene AS, Biadgilign S, Bikbov B, Boyce CA, Brazinova A, Hailu GB, Carter A, Castañeda-Orjuela CA, Catalá-López F, Charlson FJ, Chitheer AA, Choi JJ, Ciobanu LG, Crump J, Dandona R, Dellavalle RP, Deribew A, deVeber G, Dicker D, Ding EL, Dubey M, Endries AY, Erskine HE, Faraon EJA, Faro A, Farzadfar F, Fernandes JC, Fijabi DO, Fitzmaurice C, Fleming TD, Flor LS, Foreman KJ, Franklin RC, Fraser MS, Frostad JJ, Fullman N, Gebregergs GB, Gebru AA, Geleijnse JM, Gibney KB, Gidey Yihdego M, Ginawi IAM, Gishu MD, Gizachew TA, Glaser E, Gold AL, Goldberg E, Gona P, Goto A, Gugnani HC, Jiang G, Gupta R, Tesfay FH, Hankey GJ, Havmoeller R, Hijar M, Horino M, Hosgood HD, Hu G, Jacobsen KH, Jakovljevic MB, Jayaraman SP, Jha V, Jibat T, Johnson CO, Jonas J, Kasaeian A, Kawakami N, Keiyoro PN, Khalil I, Khang YH, Khubchandani J, Ahmad Kiadaliri AA, Kieling C, Kim D, Kissoon N, Knibbs LD, Koyanagi A, Krohn KJ, Kuate Defo B, Kucuk Bicer B, Kulikoff R, Kumar GA, Lal DK, Lam HY, Larson HJ, Larsson A, Laryea DO, Leung J, Lim SS, Lo LT, Lo WD, Looker KJ, Lotufo PA, Magdy Abd El Razek H, Malekzadeh R, Markos Shifti D, Mazidi M, Meaney PA, Meles KG, Memiah P, Mendoza W, Abera Mengistie M, Mengistu GW, Mensah GA, Miller TR, Mock C, Mohammadi A, Mohammed S, Monasta L, Mueller U, Nagata C, Naheed A, Nguyen G, Nguyen QL, Nsoesie E, Oh IH, Okoro A, Olusanya JO, Olusanya BO, Ortiz A, Paudel D, Pereira DM, Perico N, Petzold M, Phillips MR, Polanczyk GV, Pourmalek F, Qorbani M, Rafay A, Rahimi-Movaghar V, Rahman M, Rai RK, Ram U, Rankin Z, Remuzzi G, Renzaho AMN, Roba HS, Rojas-Rueda D, Ronfani L, Sagar R, Sanabria JR, Kedir Mohammed MS, Santos IS, Satpathy M, Sawhney M, Schöttker B, Schwebel DC, Scott JG, Sepanlou SG, Shaheen A, Shaikh MA, She J, Shiri R, Shiue I, Sigfusdottir ID, Singh J, Silpakit N, Smith A, Sreeramareddy C, Stanaway JD, Stein DJ, Steiner C, Sufiyan MB, Swaminathan S, Tabarés-Seisdedos R, Tabb KM, Tadese F, Tavakkoli M, Taye B, Teeple S, Tegegne TK, Temam Shifa G, Terkawi AS, Thomas B, Thomson AJ, Tobe-Gai R, Tonelli M, Tran BX, Troeger C, Ukwaja KN, Uthman O, Vasankari T, Venketasubramanian N, Vlassov VV, Weiderpass E, Weintraub R, Gebrehiwot SW, Westerman R, Williams HC, Wolfe CDA, Woodbrook R, Yano Y, Yonemoto N, Yoon SJ, Younis MZ, Yu C, Zaki MES, Zegeye EA, Zuhlke LJ, Murray CJL, Vos T. Child and Adolescent Health From 1990 to 2015: Findings From the Global Burden of Diseases, Injuries, and Risk Factors 2015 Study. *JAMA Pediatr*. 2017;171(6):573-592. https://doi.org/ 10.1001/jamapediatrics.2017.0250
5. Mokdad AH, Forouzanfar MH, Daoud F, Mokdad AA, El Bcheraoui C, Moradi-Lakeh M, Kyu HH, Barber RM, Wagner J, Cercy K, Kravitz H, Coggeshall M, Chew A, O'Rourke KF, Steiner C, Tuffaha M, Charara R, Al-Ghamdi EA, Adi Y, Afifi RA, Alahmadi H, AlBuhairan F, Allen N, AlMazroa M, Al-Nehmi AA, AlRayess Z, Arora M, Azzopardi P, Barroso C, Basulaiman M, Bhutta ZA, Bonell C, Breinbauer C, Degenhardt L, Denno D, Fang J, Fatusi A, Feigl AB, Kakuma R, Karam N, Kennedy E, Khoja TA, Maalouf F, Obermeyer CM, Mattoo A, McGovern T, Memish ZA, Mensah GA, Patel V, Petroni S, Reavley N, Zertuche DR, Saeedi M, Santelli J, Sawyer SM, Ssewamala F, Taiwo K, Tantawy M, Viner RM, Waldfogel J, Zuñiga MP, Naghavi M, Wang H, Vos T, Lopez AD, Al Rabeeah AA, Patton GC, Murray CJ. Global burden of diseases, injuries, and risk factors for young people's health during 1990-2013: a systematic analysis for the Global Burden of Disease Study 2013. *Lancet*. 2016;387(10036):2383-2401. https://doi.org/10.1016/S0140-6736(16)00648-6
6. Hasan A, Byambaa B, Morshed M, Cheikh MI, Shakoor RA, Mus-

tafy T, Marei H. Advances in osteobiologic materials for bone substitutes. *J Tissue Eng Regen Med.* 2018;12(6):1448-1468. https://doi.org/10.1002/term.2677
7. Pearlin, Nayak S, Manivasagam G, Sen D. Progress of Regenerative Therapy in Orthopedics. *Curr Osteoporos Rep.* 2018;16(2):169-181. https://doi.org/10.1007/s11914-018-0428-x
8. Smith WR, Hudson PW, Ponce BA, Rajaram Manoharan SR. Nanotechnology in orthopedics: a clinically oriented review. *BMC Musculoskelet Disord.* 2018;19(1):67. https://doi.org/10.1186/s12891-018-1990-1
9. Azi ML, Aprato A, Santi I, Kfuri M Jr, Masse A, Joeris A. Autologous bone graft in the treatment of post-traumatic bone defects: a systematic review and meta-analysis. *BMC Musculoskelet Disord.* 2016;17(1):465. https://doi.org/10.1186/s12891-016-1312-4
10. Fillingham Y, Jacobs J. Bone grafts and their substitutes. *Bone Joint J.* 2016;98-B(1 Suppl A):6-9. https://doi.org/10.1302/0301-620X.98B.36350
11. Bhatt RA, Rozental TD. Bone graft substitutes. *Hand Clin.* 2012;28(4):457-68. https://doi.org/10.1016/j.hcl.2012.08.001
12. Roberts TT, Rosenbaum AJ. Bone grafts, bone substitutes and orthobiologics: the bridge between basic science and clinical advancements in fracture healing. *Organogenesis* 2012;8:114-124. https://doi.org/10.4161/org.23306
13. Boskey AL. Bone composition: relationship to bone fragility and antiosteoporotic drug effects. *Bonekey Rep.* 2013;2:447. https://doi.org/10.1038/bonekey.2013.181
14. Clarke B. Normal bone anatomy and physiology. *Clin J Am Soc Nephrol.* 2008;3 Suppl 3(Suppl 3):S131-9. https://doi.org/10.2215/CJN.04151206
15. Bagher Z, Rajaei F, Shokrgozar M. Comparative study of bone repair using porous hydroxyapatite/ β-tricalcium phosphate and xenograft scaffold in rabbits with tibia defect. *Iran Biomed J.* 2012;16(1):18-24. https://doi.org/10.6091/IBJ.996.2012
16. Li Q, Zhou G, Yu X, Wang T, Xi Y, Tang Z. Porous deproteinized bovine bone scaffold with three-dimensional localized drug delivery system using chitosan microspheres. *Biomed Eng Online.* 2015;14:33. https://doi.org/10.1186/s12938-015-0028-2
17. Kurkcu M, Benlidayi ME, Cam B, Sertdemir Y. Anorganic bovine-derived hydroxyapatite vs β-tricalcium phosphate in sinus augmentation: a comparative histomorphometric study. *J Oral Implantol.* 2012;38:519-26. https://doi.org/10.1563/AAID-JOI-D-11-00061
18. Salgado CL, Grenho L, Fernandes MH, Colaço BJ, Monteiro FJ. Biodegradation, biocompatibility, and osteoconduction evaluation of collagen-nanohydroxyapatite cryogels for bone tissue regeneration. *J Biomed Mater Res A.* 2016;104(1):57-70. https://doi.org/10.1002/jbm.a.35540
19. Cha JK, Lee JS, Kim MS, Choi SH, Cho KS, Jung UW. Sinus augmentation using BMP-2 in a bovine hydroxyapatite/collagen carrier in dogs. *J Clin Periodontol.* 2014;41(1):86-93. https://doi.org/10.1111/jcpe.12174
20. Lü X, Wang J, Li B, Zhang Z, Zhao L. Gene expression profile study on osteoinductive effect of natural hydroxyapatite. *J Biomed Mater Res A.* 2014;102(8):2833-41. https://doi.org/10.1002/jbm.a.34951
21. Spicer PP, Kretlow JD, Young S, Jansen JA, Kasper FK, Mikos AG. Evaluation of bone regeneration using the rat critical size calvarial defect. *Nat Protoc.* 2012;7(10):1918-29. https://doi.org/10.1038/nprot.2012.113
22. Brydone AS, Meek D, Maclaine S. Bone grafting, orthopaedic biomaterials, and the clinical need for bone engineering. *Proc Inst Mech Eng H.* 2010;224(12):1329-43. https://doi.org/10.1243/09544119JEIM770
23. O'Keefe RJ, Mao J. Bone tissue engineering and regeneration: from discovery to the clinic--an overview. *Tissue Eng Part B Rev.* 2011;17(6):389-92. https://doi.org/10.1089/ten.TEB.2011.0475

Сведения об авторах

Веремеев Алексей Владимирович, *кандидат медицинских наук, генеральный директор ООО «Матрифлекс» (125252, Россия, г. Москва, ул. Авиаконструктора Микояна, д. 12, корп. А, п. 1, эт. 2, оф. 1).*
Вклад в статью: *планирование и проведение экспериментов, анализ полученных данных, написание статьи.*
ORCID: *0000-0001-9946-1015*

Болгарин Роман Николаевич, *директор по развитию ООО «Матрифлекс» (125252, Россия, г. Москва, ул. Авиаконструктора Микояна, д. 12, корп. А, п. 1, эт. 2, оф. 1).*
Вклад в статью: *планирование и проведение экспериментов, анализ полученных данных.*
ORCID: *0000-0001-8679-4857*

Нестеренко Владимир Георгиевич, *доктор медицинских наук, профессор, заведующий отделом иммунологии ФГБУ «Национальный исследовательский центр эпидемиологии и микробиологии имени почётного академика Н. Ф. Гамалеи» Министерства здравоохранения Российской Федерации. (123098, Россия, г. Москва, ул. Гамалеи, д. 18).*
Вклад в статью: *планирование экспериментов, редактирование статьи, подготовка иллюстративного материала.*
ORCID: *0000-0001-5623-2466*

Андреев-Андриевский Александр Александрович, *кандидат биологических наук, руководитель центра доклинических исследований ООО «НИИ митоинженерии МГУ» ФГБОУ ВО «Московский государственный университет имени М. В. Ломоносова» (119330, Россия, г. Москва, ул. Ленинские горы, д. 73А).*
Вклад в статью: *проведение экспериментов.*
ORCID: *0000-0002-1173-8153*

Authors

Dr. Alexey V. Veremeev, *MD, PhD, Chief Executive Officer, Matriflex LLC (12A, Aviakonstruktora Mikoyana Street, Moscow, 125252, Russian Federation).*
Contribution: *conceived and designed the study; performed the data analysis; wrote the manuscript.*
ORCID: *0000-0001-9946-1015*

Mr. Roman N. Bolgarin, *Development Director, Matriflex LLC (12A, Aviakonstruktora Mikoyana Street, Moscow, 125252, Russian Federation)*
Contribution: *conceived and designed the study; performed the data analysis.*
ORCID: *0000-0001-8679-4857*

Prof. Vladimir G. Nesterenko, *MD, DSc, Professor, Head of the Immunology Department, Gamaleya National Research Epidemiology and Microbiology Centre (18, Gamaleya Street, Moscow, 123098, Russian Federation).*
Contribution: *designed the study; manuscript editing.*
ORCID: *0000-0001-5623-2466*

Dr. Alexander A. Andreev-Andrievskiy, *PhD, Head of the Center for Preclinical Trials, Mitoengineering Research Institute LLC, Moscow State University (73A, Leninskie Gory Street, Moscow, 119330, Russian Federation).*
Contribution: *performed the experiments.*
ORCID: *0000-0002-1173-8153*

Статья поступила:25.11.2020г.
Принята в печать:27.02.2021г.
Контент доступен под лицензией CC BY 4.0.

Received: 25.11.2020
Accepted: 27.02.2021
Creative Commons Attribution CC BY 4.0.